

# OZZP module - Practicum No. 10

This article was checked by pedagogue

This article was checked by pedagogue, but later was changed.

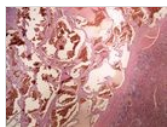


Checked version of the article can be found here ([https://www.wikilectures.eu/index.php?title=OZZP\\_module\\_-\\_Practicum\\_No.\\_10&oldid=321165](https://www.wikilectures.eu/index.php?title=OZZP_module_-_Practicum_No._10&oldid=321165)).

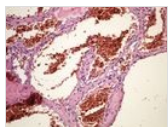
See also comparison of actual and checked version ([https://www.wikilectures.eu/index.php?title=OZZP\\_module\\_-\\_Practicum\\_No.\\_10&diff=-&oldid=321165](https://www.wikilectures.eu/index.php?title=OZZP_module_-_Practicum_No._10&diff=-&oldid=321165)).



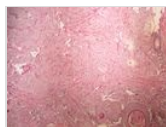
## Overview



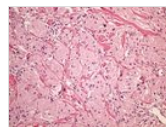
[border|180x100px|link=Modul OZZP - Praktikum č. 10#Preparát č.15 a č.6 - leiomyom dělohy|6](#)



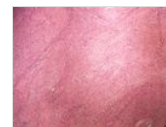[border|180x100px|link=Modul OZZP - Praktikum č. 10#Preparát č.7 a č.8 - leiomyocelulární sarkom|7](#)



[border|180x100px|link=Modul OZZP - Praktikum č. 10#Preparát č.7 a č.8 - leiomyocelulární sarkom|8](#)



[border|180x100px|link=Modul OZZP - Praktikum č. 10#Preparát č.9 a č.10 - polymorfozelulární sarkom|9](#)



[border|180x100px|link=Modul OZZP - Praktikum č. 10#Preparát č.9 a č.10 - polymorfozelulární sarkom|10](#)

[border|180x100px|link=Modul OZZP - Praktikum č. 10#Preparát č.11 a č.12 - rhabdomyosarkom|11](#)

[border|180x100px|link=Modul OZZP - Praktikum č. 10#Preparát č.11 a č.12 - rhabdomyosarkom|12](#)

[border|180x100px|link=Modul OZZP - Praktikum č. 10#Preparát č.13 a č.14 - lipom|13](#)

[border|180x100px|link=Modul OZZP - Praktikum č. 10#Preparát č.13 a č.14 - lipom|14](#)

[border|180x100px|link=Modul OZZP - Praktikum č. 10#Preparát č.15 a č.16 - liposarkom|15](#)

[border|180x100px|link=Modul OZZP - Praktikum č. 10#Preparát č.15 a č.16 - liposarkom|16](#)

[border|180x100px|link=Modul OZZP - Praktikum č. 10#Preparát č.17 a č.18 - dermatofibrom|17](#)

[border|180x100px|link=Modul OZZP - Praktikum č. 10#Preparát č.17 a č.18 - dermatofibrom|18](#)

[border|180x100px|link=Modul OZZP - Praktikum č. 10#Preparát č.19 a č.20 - kapilární hemangiom kůže|19](#)

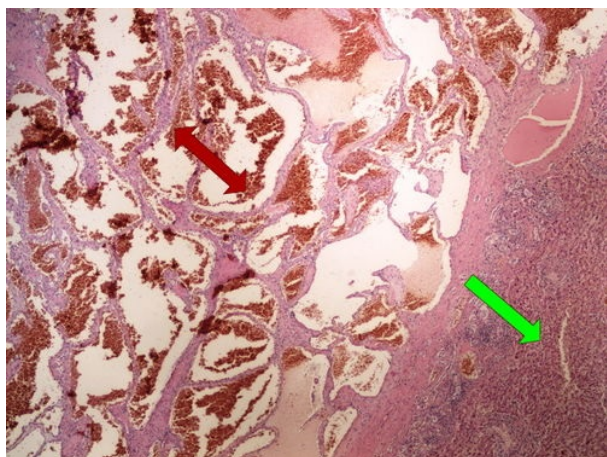
[border|180x100px|link=Modul OZZP - Praktikum č. 10#Preparát č.19 a č.20 - kapilární hemangiom kůže|20](#)

[border|180x100px|link=Modul OZZP - Praktikum č. 10#Preparát č.21 a č.22 - fibroxanthom|20](#)

[border|180x100px|link=Modul OZZP - Praktikum č. 10#Preparát č.21 a č.22 - fibroxanthom|21](#)

[border|180x100px|link=Modul OZZP - Praktikum č. 10#Preparát č.23 - maligní fibrozní histiocytom|23](#)

## Preparation No. 1 and No. 2 - cavernous hemangioma of the liver



## Preparation No. 3 and No. 4 - tumor from granular cells

500px 500px

## Preparation No. 5 and No. 6 - uterine leiomyoma

500px 500px

## Preparation no. 7 and no. 8 - leiomyocellular sarcoma

500px 500px

## Preparation no. 9 and no. 10 - polymorphocellular sarcoma

500px 500px

**Preparation No. 11 and No. 12** [\[Expand\]](#)  
**- rhabdomyosarcoma**

500px 500px

**Preparation No. 13 and No. 14** [\[Expand\]](#)  
**- lipoma**

500px 500px

**Preparation no. 15 and no. 16** [\[Expand\]](#)  
**- liposarcoma**

500px 500px

**Preparation No. 17 and No. 18** [\[Expand\]](#)  
**- dermatofibroma**

500px 500px

**Preparation No. 19 and No. 20** [\[Expand\]](#)  
**- capillary hemangioma of the skin**

500px 500px

**Preparation no. 21 and no. 22** [\[Expand\]](#)  
**- fibroxanthoma**

500px 500px

**Preparation no. 23 - malignant** [\[Expand\]](#)  
**fibrous histiocyctoma**

500px

## Links

### Navigation

[← Praktikum č. 9](#)

Modul Obecné základy  
patologie a patofyziologie (3.  
LF UK)

[Praktikum č. 11 →](#)

Kategorie:Patologie