

Musculus infraspinatus

Beginning: *fossa infraspinata scapulae.*

Tendon: *tuberculum majus humeri.*

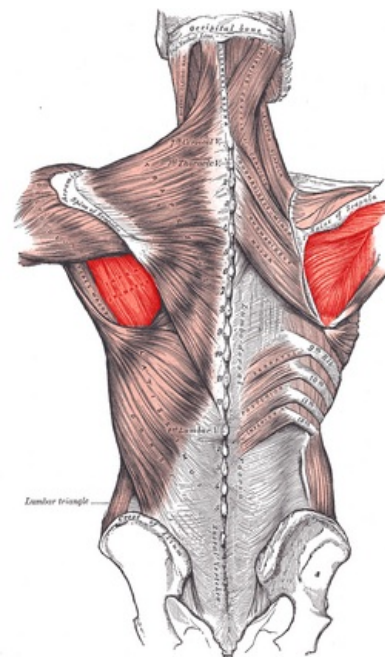
Innervation: *nervus suprascapularis (C5, C6).*

Functions: external rotation, supination, adduction of the arm.

Vascular supply: *a. subscapularis, a. circumflexa humeri caudalis*

References

- ČIHÁK, Radomír a Miloš GRIM. *Anatomie*. 2., uprav. a dopl vydání. Praha : Grada Publishing, 2002. 470 s. sv. 1. ISBN 80-7169-970-5.
- GRIM, Miloš a Rastislav DRUGA. *Základy anatomie : 1. obecná anatomie a pohybový systém*. - vydání. Galén, 2001. 159 s. s. 129. ISBN 9788072621125.



Muscles connecting the upper extremity to the vertebral column.